



RAPORT DE SPECIALIATE

la proiectul de hotărâre privind alocarea unei sume de bani din fondul de rezervă bugetară constituit în bugetul local, pentru sprijinirea unei persoane fizice aflate în situație de extremă dificultate - doamnei Ana Constanța Claudia

Pornind de la principiul solidarității, expres stipulate la art.15 din Legea nr.273/2006, privind finanțele publice locale, actualizată, consiliul local poate aproba ajutoare către persoane fizice aflate în situații de extremă dificultate, din fondul de rezervă bugetară constituit în bugetul local.

Prin prezenta hotărâre, se propune alocarea unei sume de bani pentru întrajutorarea doamnei Ana Constanța Claudia, în vederea efectuării ședințelor de chimoterapie și a unui tratament de recuperare la Spitalul American din Istanbul.

În urma investigațiilor medicale efectuate atât la Spitalul de Pneumologie Ploiești cât și la Spitalul Județean de Urgență Ploiești --secția Tomografie Computerizată, doamna Ana Constanța Claudia a fost diagnosticată cu "formațiune tumorală mediastinală – infiltrativă – limfom" .

Întrucât medicii din Ploiești, cât și cei din București nu au reușit să efectueze bronhoscopia necesară, justificând că locul în care s-a dezvoltat formațiunea tumorală nu le permite acest lucru, doamna Ana a fost nevoită să meargă în Turcia, la Spitalul American din Istanbul, unde s-au efectuat toate investigațiile, inclusiv bronhoscopia, cu puncția bioptică de rigoare. De asemenea, rezultatele obținute în urma examenului patologic au relevat un limfom cu celule B mari difuze.

Datorită evoluției negative a diagnosticului, în prezent, doamna Ana Constanța Claudia necesită atât efectuarea mai multor ședințe de chimioterapie, cât și un amplu tratament de recuperare la Spitalul American din Istanbul.



Costul tratamentului și al recuperării ce urmează a fi efectuate este ridicat, depășind cu mult posibilitățile financiare ale familiei. Nu trebuie însă uitate nici cheltuielile de deplasare, dar și alte cheltuieli neprevăzute.

Situația materială a familiei Ana este următoarea: doamna Ana Constanța realizează un venit de 1200 lei, domnul Ana realizează un venit de 2000 lei, iar fiica acestora, Ana Teodora, beneficiază de alocație în cuantum de 42 lei.

Doamna Ana Constanța Claudia a solicitat un ajutor financiar pentru efectuarea ședințelor de chimioterapie și a tratamentului de recuperare ce vor fi realizate la Spitalul American din Istanbul, Turcia - adresa nr.12582/16.12.2011, înregistrată la Administrația Serviciilor Sociale Comunitare. Ca urmare a acestei adrese a fost efectuată ancheta socială la domiciliul acesteia, ancheta nr.12582 fiind anexată la prezenta hotărâre.

În acest context, pentru a veni în sprijinul familiei doamnei Ana Constanța Claudia, afectată de această boală gravă, propunem alocarea unei sume de bani necesară pentru efectuarea tratamentului necesar, singura modalitate de a reda sănătatea și astfel, de a duce o viață normală.

Față de cele menționate, avizăm favorabil prezentul proiect de hotărâre.

Director,
Administrația Serviciilor Sociale Comunitare
Brîndușa Constantin Pietraru

VIZAT

Director,
Direcția Administrație Publică,
Juridic-Contencios, Contracte
Simona Albu

Director,
Direcția Management Financiar-Contabil,
Contracte,



EXPUNERE DE MOTIVE

la proiectul de hotărâre privind alocarea unei sume de bani din fondul de rezervă bugetară constituit în bugetul local, pentru sprijinirea unei persoane fizice aflate în situație de extremă dificultate – doamnei Ana Constanța Claudia

În conformitate cu prevederile Legii nr.273/2006, privind finanțele publice locale, actualizată, consiliul local poate aproba ajutoare către persoane fizice aflate în situații de extremă dificultate, din fondul de rezervă bugetară constituit în bugetul local.

Prin prezenta hotărâre, se propune alocarea unei sume de bani pentru întrajutorarea doamnei Ana Constanța Claudia, aflată într-o stare de sănătate precară.

În urma investigațiilor medicale efectuate atât în România, la Spitalul de Pneumologie din Ploiești, Spitalul Județean de Urgență, Policlinica M.I., la o clinică particulară din București, cât și în Turcia, la Spitalul American, doamna Ana Constanța Claudia a fost diagnosticată cu „formațiune tumorală mediastinală – infiltrativă – limfom”.

Datorită evoluției negative a diagnosticului, în prezent, doamna Ana Constanța Claudia necesită atât efectuarea mai multor ședinte de chimioterapie, cât și un amplu tratament de recuperare la Spitalul American din Istanbul.

Doamna Ana Constanța este profesoară de limba română la Colegiul „Spiru Haret” și realizează un salariu de 1200 lei. Soțul său este angajat la S.C. Averiy Deniffon SRL și realizează un venit de 2000 lei. Au împreună o fiică, Ana Mihaela Teodora, de 2 ani, care beneficiază de alocație de stat în cuantum de 42 lei.

Toate aceste venituri sunt insuficiente pentru recuperarea doamnei Ana Constanța, pentru a duce o viață normală alături de familie.

Față de cele prezentate mai sus, propunem aprobarea proiectului de hotărâre alăturat.

**PRIMAR,
ANDREI VOLOSEVICI**

12582

CONSILIUL MUNICIPAL PLOIESTI
ADMINISTRATIJA SERVICIILOR
SOCIALE COMUNITARE
STR. GH. GR. CANTACUZINO NR. 44-46
INREGISTRARE
NR.

16-12-2011

Dominule Primar,

Subsemnata Ana Claudia - Constanta, nascuta la Str. Cuza Vodă, nr. 11, Bloc 58A, et. I, apt. 2, nascuta la 27 iunie 1978, profesor titular de limba si literatura română, gradul II, la Colegiul "Spirii Haret", va aduc la cunostinta urmatoarele:

In urma unei afectiuni bronho-pulmonare am fost internata de urgenta la Spitalul de Pneumologie din Ploiesti. Deoarece la analizele de specialitate efectuate mi s-a descoperit virusul TBC, in schimb, la radiosi scopiile care mi s-au facut a aparut o formatiune tumorală voluminoasă, am fost trimisa la Spitalul Judetean de Urgenta, sectia Radioimagingistica, departamentul Tomografie Computerizata.

Dupa efectuarea Tomografiei, in Buletinul de interpretare Concluzia medicului specialist a fost: "Formatiune tumorală mediastinală - infiltrativă - limfoni", cu descrierile de rigoare.

Pentru efectuarea unei bronhoscopii pulmonare, prin care sa se determine natura tumorii, am fost trimisa la Policlinica M.I. Analizand si agnostul de la Tomograf, medicul specialist de la Policlinica M.I. s-a declarat competent pentru efectuarea unei Bronhoscopii si am fost trimisa la Bucuresti, unde s-a intamplat acelasi lucru, medicii justificand ca locul in care s-a dezvoltat formatiunea tumorală nu le permite efectuarea unei Bronhoscopii.

In disperarea mea si a familiei mele (am si o fetita de 2 ani si jumătate); sotul meu s-a consultat cu Conducerea firmei la care lucreaza, din care face parte si o doamna, cetatean de origine turcă, care s-a oferit sa ma ajute, facandu-mi o programare pentru o consultatie la un Spital din Istanbul.

In urma Consultatiei mi s-au efectuat toate Investigatiile, inclusiv Bronhoscopia, cu punctia biptica de rigoare.



A trebuit să aștept o săptămână în Istanbul împreună cu soțul meu, rezultatul biopsiei Diagnosticul a fost același ca cel de la Tomograf
LIMFOM.

În zilele următoare se vor mai efectua unele analize suplimentare pentru a se determina felul limfomului, în vederea prescrierii tratamentului corespunzător.

În momentul de față, ca urmare a cheltuielilor pe care a trebuit să le facem cu toate aceste investigații, bugetul familiei nu ne mai permite să suportăm și costul tratamentului care mi se va prescrie.

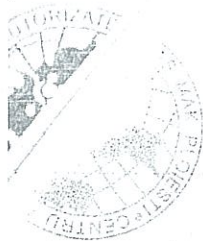Având în vedere cele menționate mai sus, dacă există posibilitatea, vă rugăm respectuos să mă sprijiniți financiar pentru efectuarea tratamentului.

A anexez alăturat, în copii xerox: cartea de identitate pe numele ANA-CONSTANTA-CLAUDIA și Buletinul de interpretare de la Departamentul de Tomografie Computerizată - Spitalul Județean de Urgență Ploiești, urmând ca în câteva zile să vă prezint și confirmarea rezultatului final al Clinicii din Istanbul.

Cu speranța că veți avea favorabil cererea mea, vă mulțumesc anticipat.

O.C. Ionescu

05.12.2011



Subsemnata **DOZESCU AURA SABINA**, traducător autorizat de Ministerul Justiției pentru limba engleză, cu autorizația numărul 21373/2007, certific exactitatea acestei traduceri cu documentul în limba ENGLEZĂ care a fost văzut de mine.

TRADUCĂTOR:



ROMANIA
BIROUL NOTARULUI PUBLIC

**ÎNCHEIERE DE LEGALIZARE A SEMNĂTURII
TRADUCĂTORULUI**

Data: anulluna.....ziua.....nr.....

Subsemnatul,....., Notar Public, conform art.8, litera "e" și "j" din Legea nr. 36/1995, legalizez semnătura traducătorului **DOZESCU AURA SABINA**.

Onorariul notarului:.....cu chitanța nr.....

Notar Public,

**CONSILIUL LOCAL AL MUNICIPIULUI PLOIESTI
ADMINISTRATIA SERVICIILOR SOCIALE COMUNITARE
SERVICIUL PROTECTIA PERSOANELOR AFLATE IN DIFICULTATE
PLOIESTI, STR. POSTEI NR. 6
TELEFON 0244/516699/413
Nr.12582 /2011**



16 -12- 2011

ANCHETA SOCIALA

DATE PERSONALE

Numele si prenumele ANA CONSTANTA CLAUDIA
Data si locul nasterii 27.06.1978/Ploiesti/Prahova
Domiciliul Ploiesti, str.Cuza Voda, nr.11, bl.D8A, ap.2
CNP
Act identitate

DESCRIEREA FAMILIEI

Doamna Ana Constanta Claudia, in varsta de 33 ani, este casatorita cu domnul Ana Daniel, in varsta de 33 ani, angajat la S.C. Averiy Deniffon SRL –Negoiesti.

Din casatoria acestora a rezultat fiica Ana Mihaela Teodora, in varsta de 2 ani.

SITUATIA LOCATIVA

Familia Ana locuieste intr-un apartament proprietate personala .

Spatiul locativ este compus din 3 camere si dependinte cu acces la toate utilitatile, este mobilat corespunzator si igienic intretinut.

SITUATIA MATERIALA

Doamna Ana Constanta Claudia, angajata ca profesor la Colegiul “ Spiru Haret “, realizeaza un salariu in cuantum de 1200 lei. Sotul realizeaza un salariu in cuantum de 2000 lei, iar fiica primeste alocatie de stat in suma de 42 lei.

STAREA SANATATII

In urma investigatiilor medicale efectuate atat la Spitalul de Pneumologie Ploiesti, cat si la Spitalul Judetean de Urgenta Ploiesti-Sectia Tomografie Computerizata, doamna Ana Constanta Claudia a fost diagnosticata cu "formatiune tumorală mediastinală-infiltrativa-limfom".

Intrucat medicii din Ploiesti, cat si cei din Bucuresti, nu au reusit sa efectueze bronhoscopia necesara, justificand ca locul in care s-a dezvoltat formatiunea tumorală nu le permite acest lucru, doamna Ana a fost nevoita sa mearga in Turcia la Spitalul American din Istanbul, unde s-au efectuat toate investigatiile, inclusiv bronhoscopia, cu punctia bioptica de rigoare.

Datorita evolutiei negative a diagnosticului, in prezent doamna Ana Constanta Claudia necesita efectuarea mai multor sedinte de chimioterapie, cat si un amplu tratament de recuperare la Spitalul American din Istanbul.

CONCLUZII

Avind in vedere situatia expusa mai sus, propunem in masura in care este posibil acordarea unui ajutor financiar din fondul de rezerva bugetar constituit in bugetul local al municipiului Ploiesti, pentru tratamentul si recuperarea ce urmeaza a fi efectuate .

DIRECTOR,
Brindusa Constantin-Pietraru



SEF SERVICIU,
Aura Nicolae

INTOCMIT,
Georgeta Neacsu


Hospital Number: 1123651

December 08, 2011



To whom it may concern,

Constanta Claudia Ana, 33 year-old female patient, was admitted for evaluation of her complaints on November 24, 2011. She underwent fine needle aspiration biopsy for her mediastinal mass and was discharged on November 26, 2011. Pathology results revealed diffuse large B-cell lymphoma. Patient has been scheduled for 6-8 sessions of 1 R-CHOP chemotherapy to be administered every 3 week.


Prof. Burhan Ferhanoğlu, M.D.
Department of Hematology

V.K.V. AMERİKAN HASTANESİ
Prof. Dr. Ahmet Burhan FERHANOĞLU
Dip. Tesc. No: 27128
Hematoloji Uzmanı

Name of Medical Transcriptionist: BH Date: 08/12/2011 Physician: BF
Number of Amendment: Change Date: Change Time: Name of Medical Transcriptionist:

PATHOLOGY REPORT

Patient: **CONSTANTA CLAUDIA ANA**
Doctor: **Prof. Levent Tabak, M.D.**
AMERICAN HOSPITAL

Age/Gender: **33/F**
Date: **25-11-2011 16:30** H.NO: **1123651**
Result: **06-12-2011 12:14** P.NO: **7811B7896**

**CLINICAL FINDINGS:**

ANTERIOR MEDIASTINAL MASS LESION?
ENDOBONCHIAL MASS LESION - BRONCHIAL TUMOR?

MACROSCOPIC FINDINGS:

ON-SITE EXAMINATION
TARGET LESION:
1-ANTERIOR MEDIASTINAL MASS
2-LEFT UPPER LOBE BRONCHUS

PROCEDURE:

BIOPSY SAMPLES ARE OBTAINED FROM TWO DIFFERENT AREAS UNDER ENDOBONCHIAL
ULTRASONOGRAPHY GUIDANCE BY PROF. DR. LEVENT TABAK, M.D.

PREPARATION OF MATERIAL:

NINE CONVENTIONAL SMEARS ARE PREPARED FROM THE
MATERIAL. MATERIAL WAS ADEQUATE.

Assoc. Prof. Onder Peker, M.D.

- 1) YELLOW-WHITE FIVE TISSUE FRAGMENTS, THE LARGEST AND SMALLEST MEASURING 0.3CM AND 0.1CM, RESPECTIVELY. ALL SUBMITTED AS 5 FRAGMENTS IN ONE CASSETTE.
- 2) YELLOW-WHITE FIVE TISSUE FRAGMENTS, THE LARGEST AND SMALLEST MEASURING 0.2CM AND 0.1CM, RESPECTIVELY; ALL SUBMITTED AS 13 FRAGMENTS IN 1 CASSETTE.

IMMUNOHISTOCHEMICAL STUDY

MATERIAL: PARAFFIN BLOCK.
Technique: VENTANA-BENCHMARK XT.
CONTROLS: STANDARD POSITIVE AND NEGATIVE

PRIMARY ANTIBOD(IES):	RESULTS:
CD45(LCA) [SCYTEK (PD7/26/162B11)]	: POSITIVE
HMB-45 [SCYTEK (HMB45)]	: NEGATIVE
Pan-Ck(5/6/8/18) [SCYTEK (5D3LP34)]	: NEGATIVE
CD20 [SCYTEK (L26)]	: POSITIVE, DIFFUSE-STRONG
CD5 [SCYTEK (4C7)]	: NEGATIVE
CD10 [BIOCARE (56C6)]	: NEGATIVE
CD21 [CELLMARQUE (2G9)]	: NEGATIVE
BCL-6 [Biocare Medical (PF16)]	: NEGATIVE
MUM1 [Biocare Medical (BC5)]	
: STAINING IN FOCAL AREAS; 40% OF THE CELLS IN THESE AREAS	
CD30 [SCYTEK (Ber-H2)]	: NEGATIVE
EBV [Biocare Medical (CS1-4)]	: NEGATIVE
Ki-67 [DAKO (MIB-1)]	: EVALUATION IS LIMITED DUE TO
REACTIVE LYMPHOIDAL CELLS; HOWEVER, PROLIFERATION INDEX REACHES 65% IN AREAS DENSE IN NEOPLASTIC CELLS.	

MICROSCOPIC FINDINGS:

MORPHOLOGICAL FINDINGS OF BOTH SAMPLES ARE SIMILAR. THERE ARE INTERMITTENT
SUPERFICIAL LININGS OF UPPER RESPIRATORY TRACT EPITHELIA IN TISSUE SAMPLES.
NEOPLASM OF DIFFUSE PATTERN, COMPOSED OF LARGE CELLS WITH PROMINENT NUCLEOLI AND
PARTIALLY LOBULAR NUCLEUS, IS IDENTIFIED. NEOPLASTIC CELLS ARE CD45(LCA)+,
CD20+, MUM1+(PARTIAL) AND CD5-, CD10-, BCL6-, CD30-, EBV LMP-, PANCYTOKERATIN-,
HMB45-.

PATHOLOGY REPORT

Patient: CONSTANTA CLAUDIA ANA
Doctor: Prof. Levent Tabak, M.D.
Hospital: AMERICAN HOSPITAL

Age/Gender: 33/F

Date: 25-11-2011 16:30 H.NO : 1123651

Result: 06-12-2011 12:14 P.NO : 7811B7896



DIAGNOSES:

MEDIASTINUM + LEFT UPPER LOBE BRONCHUS; TRU-CUT BIOPSY (EBUS-GUIDED):
DIFFUSE LARGE B CELL LYMPHOMA (WHO-2008)

NOTE: IMMUNOHISTOCHEMICAL STUDY FOR SUB-TYPING (GERMINAL CENTER / NON-GERMINAL CENTER) OF DIFFUSE LARGE B-CELL LYMPHOMA SUPPORTS NON-GERMINAL.

ICD-O: M9680/3

Prof. Emine Handan Zeren, M.D.

Prof. Tülay Tecimer, M.D.

SPITALUL JUDETEAN DE URGENTA PLOIESTI
SECTIA RADIOIMAGISTICA
Departamentul Tomografie Computerizata

Nr:2519;Data: 18.11.2011



COPIE

BULETIN DE INTERPRETARE

NUME: ANA CONSTANTA CLAUDIA VARSTA:33 ANI
TRIMIS DE: PNEUMOLOGIE / 42211
DG. DE TRIMITERE: IN OBS TUMORA BRONHO-PULMONARA LOB SUPERIOR STANG
REG EXAMINATA: TORACE/ABDOMEN
SUBST DE CONTRAST : OPTIRAY-100ml
DOZA INREGISTRATA: 19.3 mGy
REZULTAT:

Fina lama de lichid pleural dorsal de partea stangă .

La nivelul mediastinului anterior- compartiment superior si mijlociu, se evidentiaza voluminoasa leziune inlocuitoare de spatiu heterodensa, slab iodofila, cu margini neregulate, diametre axiale =55/73/130mm cu dezvoltare retro si parasternala stanga, cu infiltratia pleurei anterioare, mediastinale si care vine in contact cu artera si vena subclavie, trunchiul brahio-cefalic, crosa aortei, aorta ascendenta, descendenta, trunchiul arterei pulmonare, ramul stang al arterei pulmonare, ajungand la nivelul carinei si determina mansoarea bronhiei primare la debut dinspre anterior spre posterior.

Minime atelectazii segmentare apicale stangi.

Obstructie SCD stanga.

Ficat moderat marit de volum, cu structura omogena pre si postcontrast.

Splina -116mm ax longitudinal, structura omogena.

Pancreas, glande suprarenale -aspect CT in limite normale.

Ambii rinichi -cu dimensiuni, morfologie normala.

Rinichi stang cu formatiune rotunda, diametru=18mm, densitate semisolida 36UH.

Fara adenopatii retroperitoneale.

CONCLUZIE:

Formatiune tumorală mediastinală -infiltrativă -limfom.

MEDIC SEF SECTIE
Dr.Elena Popa

F-PO-7.5.1-01-01

Operator:
As. Oana Baltag

Nisantași



HMB-45 [SCYTEK (HMB4 5)]
 Pan-Ck(5/6/8/18) [SCYTEK (5D3LP34)]
 CD20 [SCYTEK (L26)]
 CD5 [SCYTEK (4C7)]
 CD 10 [BIOCARE (56C6)]
 CD21 [CELLMARQUE (2G9)]
 BCL - 6 [Biocare Medical (PF16)]
 MUM 1 [Biocare Medical (BC5)]
 : colorare în zonele focale; 40% dintre celulele
 CD30 [SCYTEK (Ber-H2)]
 EBV [Biocare Medical (CS1-4)]
 Ki-67 [DAKO {MIB-1}]

NEGATIV
 NEGATIV
 POZITIV, DIFUZ-PUTERNIC
 NEGATIV
 NEGATIV
 NEGATIV
 NEGATIV
 NEGATIV
 NEGATIV
 NEGATIV
 NEGATIV
 NEGATIV
 Evaluarea este limitată din cauza

Celule limfoide reactive; cu toate acestea, indicele de proliferare ajunge la 65% in zonele dense în celule neoplazice.

Rezultate microscopice:
 Constatari morfologice pentru ambele mostre sunt similare. Exista legaturi superficiale epitelia ale tractului respirator in probele de tesut. Se identifica neoplasm cu model difuz, compus din celule mari, cu nucleoli proeminenti si nucleu partial lobular. Celule neoplazice sunt: CD45 (LCA)+, CD20+, MUM1+(PARTIAL) și CD5-, CD10-, BCL6-, CD39-, EBV LMP-, pancitocheratina -, HMB45-.

SPITALUL AMERICAN

Gûzelbahçe Sokak, Nr:20 Nişantaşı,
34365 İstanbul/Turcia

Telefon:+90 (212) 444 3 777

Fax :+90 (212) 311 21 90

Web site: www.amerikanhastanesi.org

e-mail : info@amerikanhastanesi.org

RAPORT PATOLOGIC

Pacient: CONSTANȚA CLAUDIA ANA

Vârsta/Sex: 33/F

Doctor: Prof. Levent Tabak

Data: 25-11-2011 16:30 H. NO. 1123695

AMERICAN HOSPITAL

Rezultat: 06-12-2011 P. NO. 7811B7896

REZULTATE CLINICE:

Leziune anterioara mediastinala de amploare?

Leziune endobronșică de amploare – tumoră bronșică?

REZULTATE MACROSCOPICE:

EXAMINARE PE LOCAȚIE

LEZIUNE ȚINTĂ:

1 – Masă mediastinală anterioară

2 – Bronhii lob superior stâng

Procedura:

Probele de biopsie sunt obținute din două zone diferite, sub îndrumare pe plan ultrasonografic și endobronșic acordată de Prof. Dr. Levent Tabak.

Pregătirea materialului:

Noua frotiuri conventionale sunt preparate din material. Matelialul a fost adecvat.
Assoc. Prof. Onder Peker

- 1) Cinci fragmente de tesut alb-gălbui, cel mai mare și cel mai mic măsurând 0.3cm și, respectiv, 0.1 cm. Toate depuse sub fora a cinci fragmente într-o singură casetă.
- 2) Cinci fragmente de tesut alb-gălbui, cel mai mare și cel mai mic măsurând 0.2 cm și 0.1 cm, respectiv; toate depuse ca 13 fragmente într-o casetă.

Studiu imunohistochimic

Material: Bloc parafină

Tehnică: Ventana – Benchmark XT.

Verificări: Standard pozitiv și negativ

Anticorp (anticorpi) primari:
CD45(LCA5) [SCYTEK (PD7/26/162B11)]

Rezultat:
POZITIV

SPITALUL AMERICAN



Spitalul American
Güzelbahçe Sokak, Nr:20 Nişantaşı,
34365 Istanbul/Turcia
Telefon:+90 (212) 444 3 777
Fax :+90 (212) 311 21 90
Web site: www.amerikanhastanesi.org
e-mail : info@amerikanhastanesi.org

Număr Spitalizare: 1123651

8 decembrie 2011

În atenția celor interesați,

Constanța Claudia Ana, pacientă în vârstă de 33 de ani, de sex feminin, a fost internată pentru evaluarea simptomelor acuzate, la data de 24 noiembrie 2011. Ea a suferit o biopsie sub formă de aspirație cu ac fin pentru masa sa mediastinală și a fost externată pe 26 noiembrie 2011. Rezultate obținute în urma examenului patologic au revelat un limfom cu celule-B mari difuze. Pacienta a fost programată pentru 6-8 sedințe de chimioterapie 1 R-CHOP, ce urmează să fie administrate la fiecare 3 săptămâni.

Semnătură ilizibilă

Prof. Burhan Ferhanoglu
Departmentul de Hematologie

VKV AMERIKAN HASTANESI
Prof. Dr. Ahmet Burhan Ferhanoglu
Dip. Tesc. Nr. 21728
Specialist Hematologie

Nume responsabil transcript: BH
Număr amendament: -

Data: 8.12.2011
Data modificării:- Ora modificării:-

Medic: BF
Nume responsabil transcript:-

