

EXPUNERE DE MOTIVE :

la proiectul de hotărâre privind alocarea unei sume de bani din fondul de rezerva bugetară constituit în bugetul local, pentru sprijinirea unei persoane fizice aflate în situație de extremă dificultate - tânărului Pîrvulescu Alexandru



Prin cererea înregistrată la autoritatea administrației publice a municipiului Ploiești, Pîrvulescu Alexandru, cu domiciliul în Ploiești, Ale.Nalbei nr.1, bl.19, sc.C, ap.60, solicită un ajutor financiar de urgență. Tânărul, de 19 ani, suferă de „malformație vasculară spinală cu alimentare din artera bronșică dreaptă și secundar, din artera spinală T8-T9 și T9-T10, monopareză crurală stângă, mielopatie toracală compresivă, sindrom anxios depresiv”, motiv pentru care se impune efectuarea, de urgență, a unei proceduri de embolizare a măduvei spinale, în caz contrar, existând riscurile ruperii acesteia sau a leziunilor ireversibile provocate de mielopatia toracală.

Întrucât în țara noastră nu s-au mai realizat astfel de proceduri, neexistând experiență în acest sens la clinicile/secțiile/departamentele de chirurgie spinală sau de neuroradiologie intervenționistă, părinții tânărului Pîrvulescu Alexandru au contactat mai multe clinici din Franța și Germania, unde medicii s-au mai confruntat cu astfel de cazuri. În final, s-a optat pentru Clinica medicală din Hanovra, Germania, deoarece operația are mai multe șanse de reușită.

Tânărul provine dintr-o familie modestă, veniturile acesteia fiind de 600 lei/lunar, reprezentând salariul tatălui. Nu dețin bunuri mobile și imobile care să poată fi valorificate.

Din păcate, costul acestui tratament este unul considerabil, ce depășește posibilitățile financiare ale familiei.

Față de cele expuse mai sus, supun Consiliului Local, spre analiză și aprobare, proiectul de hotărâre alăturat.

**PRIMAR,
ANDREI VOLOSEVICI**



RAPORT DE SPECIALIATE

la proiectul de hotărâre privind alocarea unei sume de bani din fondul de rezervă bugetară constituit în bugetul local, pentru sprijinirea unei persoane fizice aflate în situație de extremă dificultate - tânărului Pîrvulescu Alexandru

Pornind de la principiul solidarității, expres stipulate la art.15 din Legea nr.273/2006, privind finanțele publice locale, actualizată, consiliul local poate aproba ajutoare către persoane fizice aflate în situații de extremă dificultate, din fondul de rezervă bugetară constituit în bugetul local.

Prin prezenta hotărâre, se propune alocarea unei sume de bani pentru întrajutorarea tânărului Pîrvulescu Alexandru, în vederea efectuării unei proceduri de embolizare a măduvei spinale.

În urma investigațiilor medicale efectuate atât la Spitalul Universitar de Urgență București, cât și la Medix Co SA, Hiperdia SA, Spitalul Județean de Urgență Ploiești, tânărul Pîrvulescu Alexandru a fost diagnosticat cu „malformație vasculară spinală cu alimentare din artera bronșică dreaptă și secundar, din artera spinală T8-T9 și T9-T10, monopareză crurală stangă, mielopatie toracală compresivă, sindrom anxios depresiv”.

În cazul tânărului Pîrvulescu Alexandru, singura cale de vindecare este efectuarea, de urgență, a unei proceduri de embolizare a măduvei spinale, în caz contrar, existând riscurile ruperii acesteia sau a leziunilor ireversibile provocate de mielopatia toracală, și deci paralizia totală a acestuia.

Această intervenție, cât și tratamentul de specialitate, nu se pot efectua decât în străinătate deoarece în țara noastră nu există experiență medicală în acest tip de patologie.

Costul unei astfel de proceduri este ridicat. Nu trebuie însă uitată nici cheltuielile de deplasare, dar și alte cheltuieli neprevăzute.


Situația materială a familiei Pîrvulescu este următoarea: mama, Pîrvulescu Gabriela nu realizează nici un venit, tatăl, Pîrvulescu Cristian realizează un salariu în cuantum de 600 lei. Tânărul Pîrvulescu Alexandru are un frate geamăn, amândoi fiind studenți la cursurile de zi ale Facultății de Științe Economice, specialitatea –Finanțe Bănci.

Tânărul Pîrvulescu Alexandru a solicitat un ajutor financiar pentru intervenția chirurgicală, intervenție ce va fi realizată la Clinica medicală din Hanovra, Germania - adresa nr.7485/05.08.2011, înregistrată la Administrația Serviciilor Sociale Comunitare. Ca urmare a acestei adrese a fost efectuată ancheta socială la domiciliul acestuia, ancheta nr.7485 fiind anexată la prezenta hotărâre.

În acest context, pentru a veni în sprijinul familiei tânărului Pîrvulescu Alexandru, afectat de această boală gravă, propunem alocarea unei sume de bani necesară pentru efectuarea intervenției chirurgicale, singura modalitate de a reda sănătatea necesară pentru a duce o viață normală.

Față de cele menționate, avizăm favorabil prezentul proiect de hotărâre.

Director,
Administrația Serviciilor Sociale Comunitare
Brîndușa Constantin Pietraru



VIZAT

Director,
Direcția Administrație Publică,
Juridic-Contencios, Contracte
Simona Albu



Director,
Direcția Management Financiar-Contabil,
Contracte,



**CONSILIUL LOCAL AL MUNICIPIULUI PLOIESTI
ADMINISTRATIA SERVICIILOR SOCIALE COMUNITARE
SERVICIUL PROTECTIA PERSOANELOR AFLATE IN DIFICULTATE
PLOIESTI, STR. POSTEI NR. 6
TELEFON 0244/516699/413
Nr.7485 /2011**



15 -12- 2011

ANCHETA SOCIALA

DATE PERSONALE

Numele si prenumele PIRVULESCU ALEXANDRU
Data si locul nasterii 15.08.1992/Ploiesti/Prahova
Domiciliul Ploiesti, Ale.Nalbei nr.1, bl.19, sc.c, ap.60
CNP 1920815297298
Act identitate CI seria PH nr.932649

DESCRIEREA FAMILIEI

Tatal - Pirvulescu Cristian Dragos Stefan, 46 ani, angajat la firma particulara;

Mama - Pirvulescu Gabriela, 44 ani, neincadrata;

Frate – Pirvulescu Gabriel, 19 ani, student anul I la Facultatea de Stiinte Economice, specialitatea - Finante banci;

Pirvulescu Alexandru, 19 ani, student anul I la Facultatea de Stiinte Economice, specialitatea– Finante banci.

SITUATIA LOCATIVA

Familia Pirvulescu locuieste intr-un apartament compus din 2 camere si dependinte cu acces la utilitati, proprietatea personala a bunicii paterne Pirvulescu Viorica.

Spatiul locativ este mobilat corespunzator si igienic intretinut.

SITUATIA MATERIALA

Tatal realizeaza un salariu in cuantum de 600 lei, mama nu realizeaza venituri, fiind neincadrata, iar cei doi fii nu realizeaza venituri fiind studenti la cursuri de zi.



STAREA SANATATII

Conform actelor medicale anexate, tanarul Pirvulescu Alexandru prezinta diagnosticul : malformatie vasculara spinala cu alimentare din artera bronsica dreapta si secundar din artera spinala T8-T9 si T9-T10, monopareza crurala stanga, mielopatie toracala compresiva, sindrom anxios depresiv.

Din cauza problemelor grave de sanatate, tanarul a fost internat in nenumarate randuri la spital pentru investigatii, i s-a efectuat o operatie de coborire a testiculelor, iar in prezent urmeaza tratament psihiatric si terapie endovasculara.

Datele anamnestice, examenele clinice si investigatiile paraclinice efectuate au stabilit diagnosticul foarte grave, urmand efectuarea unei proceduri de embolizare a maduvei spinale, care nu poate fi realizata in Romania, neexistand experienta medicala in acest tip de patologie.

In acest sens s-au facut demersuri la o prestigioasa Clinica medicala din Hanovra – Germania, pentru efectuarea acestei proceduri.

CONCLUZII

Avind in vedere situatia expusa mai sus, propunem in masura in care este posibil acordarea unui ajutor financiar din fondul de rezerva bugetar constituit in bugetul local al municipiului Ploiesti, pentru operatia si tratamentul ce urmeaza a fi efectuate in Germania.

DIRECTOR,
Brindusa Constantin-Pietraru



SEF SERVICIU,
Aura Nicolae

INTOCMIT,

Georgeta Neacsu

CONSILIUL LOCAL AL MUNICIPIULUI PLOIESTI
ADMINISTRATIA SERVICIILOR SOCIALE COMUNITARE
SERVICIUL PROTECTIA PERSOANELOR AFLATE IN DIFICULTATE
PLOIESTI, STR.POSTEI NR.6
NR.7485/2011



01-09-2011

CATRE,
DOAMNA PIRVULESCU GABRIELA
Ploiesti, Aleea Nalbei, nr.1, bl.19, sc.A, ap.60

Urmare cererii dumneavoastra inregistrata la Administratia Serviciilor Sociale Comunitare Ploiesti sub nr.7485/2011, prin care solicitati un ajutor financiar pentru fiul dv.Pirvulescu Alexandru, va comunicam faptul ca atat cererea dv., cat si propunerea de acordare a unui ajutor financiar vor fi dazbatute intr-o sedinta de consiliu viitoare.

Director,
Brindusa Constantin Pietraru

Sef Serviciu,
Aura Nicolae

NUMAR DE INREGISTRARE IN UNITATEA SANITARA



AVIZAT*
Casa de Asigurari de Sanatate PRAHOVA
MEDIC SEF
Data, semnatura, stampila

RAPORT medical al pacientului care solicita FORMULARUL E 112

Atestat privind mentinerea prestatiilor in curs pentru asigurarea de boala-maternitate

1. Medicul curant (nume, prenume) BERCEANU HORIA-VIHAI medic specialist
in specialitatea NEUROCHIRURGIE, cu gradul profesional
universitar, sectia NEUROCHIRURGIE

din Spitalul clinic-universitar / judetean DE URGENTA FLORESTI

2. Pacientul (nume, prenume) PIRVULESCU ALEXANDRU

CNP 1920815297298 domiciliul FLORESTI

ALEEA NALBEI NR.1, BLOC 19, AP.60

3. Pacientul se afla in supravegherea clinicii din data de 14.07.2011

4. A fost internat cu Foaia de observatie nr. 29570

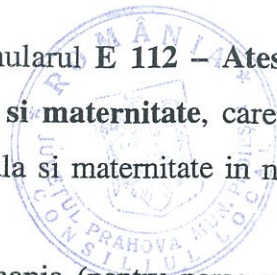
5. A fost diagnosticat cu MALFORMATIE VASCULARA SPINALA CU ALIMENTARE
DIN ARTERA BRONȘICĂ DREAPTĂ ȘI SECUNDAR DIN ARTERA SPINALĂ
T8-T9 ȘI T9-T10. MONOPAREZĂ CRURALĂ STÂNGA.
MILOPATIE TORACALĂ

6. Prezentarea unui scurt istoric al afectiunilor si al tratamentelor efectuate: Simptomatologia a debutat de la vârsta de aporod-
mator 10 ani când mama observă că Mldg este mai
micșore, ulterioară aparând o ușoară scădere a futei
nursulare a Mldg și tulburare de mers cu evoluție lent
progresivă. Pacientul este cunoscut cu sindrom anxie
depresiv și a efectuat o operație de coborâre a testiculelor

7. Serviciile medicale recomandate a fi realizate

Efectuarea unei proceduri de
EMBOLIZARE A MAV SPINALE

In contextul prezentat consider ca pacientul poate beneficia de formularul E 112 - Atestat privind mentinerea prestatiiilor in curs, aferente asigurarii de boala si maternitate, care va permite persoanei interesate sa beneficieze de prestatiiile in natura de boala si maternitate in noul sau stat de resedinta, deoarece:



a) ingrijirile medicale solicitate figureaza printre prestatiiile din Romania (pentru persoanele asigurate in vederea autorizarii deplasarii pe teritoriul unui alt stat membru UE pentru a primi tratamentul adecvat starii de sanatate, serviciul medical face parte din pachetul de servicii de baza de care beneficiaza asiguratii in sistemul de asigurari sociale de sanatate din Romania);

b) ingrijirile solicitate **nu pot fi acordate** in niciuna din unitatile sanitare din **Romania** intr-un termen rezonabil fata de starea bolnavului si evolutia probabila a bolii, deoarece, (se expliciteaza si se argumenteaza motivele pentru care serviciul solicitat nu se poate realiza intr-un interval de timp util)

Efectuarea unei proceduri de embolizare a MAV spinale nu poate fi realizata in Romania, neexistand experienta in acest sens la clinicile/sectiile/departamentele de chirurgie spinala sau de neuroradiologie interventivista

c) deplasarea NU este de natura sa compromita starea de sanatate a bolnavului sau aplicarea tratamentului medical (se expliciteaza si se argumenteaza)

deoarece: in prezent pacientul este obiectiv constient orientat temporo-spatial si ataxic, fara deficit in sfera ha craniene, mas spastic cu MI stg, cu fusta scadere de forta musculara segmentara MI stg distal, atrofie MI stg, clevus al cotului stg si a piciorului stg. Tabloul de tablou al hipertensiunii arteriale cu nivel 140/90 mmHg.

d) perioada maxima in care este indicata acordarea serviciului medical (argumentare)

este de dorit ca procedura de embolizare sa fie efectuata cat mai repede cu putinta, existand riscurile superioare MAV sau a leziunilor ireversibile provocate de mielopatia toracala

La prezentul raport medical se ataseaza urmatoarele inscrisuri medicale din care rezulta diagnosticul

pentru care se solicita formularul E 112:

- MEDIX CO; IRM cerebral, coloana cervicala si toracala 15-16.12.2010
- SPIT. UNIV. de URGENTA BUCURESTI; Bilet de eliberare 20687 / 24.07.2011
- HIPERTONIA S.A PLOESTI; IRM coloana toracala nocturna / 24.03.2011
- SPIT. JUD. DE URGENTA PLOESTI; F.O. CLINICA nr. 2957 / 14-15.07.2011

Prezentul raport medical se intocmeste de catre un medic dintr-un spital clinic universitar aflat in relatii contractuale cu o casa de asigurari de sanatate din Romania



8. Intocmit de MEDIC CURANT

Nume BERCEANU HORIA-MIHAI Semnatura si parafa 

9. Pentru conformitate – SEF SECURITATE

Nume An. Soare Nicolae  Semnatura si parafa

10. Pentru avizare MANAGER SPITAL

Nume Semnatura si stampila spitalului



N.B. Necompletarea tuturor rubricilor invalideaza prezentul raport

Observatii: (se motiveaza refuzul avizarii de catre medicul sef al casei de asigurari de sanatate)

* Avizul medicului sef al casei de asigurari de sanatate certifica faptul ca serviciul medical recomandat a fi efectuat se regaseste in pachetul de servicii de baza acordat in sistemul de asigurari sociale din Romania.

Spitalul Universitar de Urgenta Bucuresti

NEUROLOGIE

Telefon:



Grupa sangvina:

Alergic la:

Rh:



BILET DE EXTERNARE

Nr. foaie internare: 20687

Cod prezentare: 2835081

Vârsta: 18 ani

Localitate: Ploiesti

Adresa: Str. , Nr. , Bl. , Ap.

Nume si prenume: PIRVULESCU ALEXANDRU

Sex: Masculin

Judet/Sector: PRAHOVA

Telefon:

Data internarii: 24/2/2011

Data externarii: 28/2/2011

Diagnostic externare:

MALFORMATIE VASCULARA SPINALA CU ALIMENTARE DIN ARTERA BRONSICA DREAPTA SI SECUNDAR DIN ARTERA SPINALA T8-T9 SI T9-T10
MONOPAREZA CRURALA STANGA

SINDRM ANXIOS DEPRESIV

Diagnostic secundar:

MESULOPATIE TORACICLA COMPRESIVA

Dr. ANTOCH FLORINA
medic primar neurolog
Cod 802794

Epicriza:

Pacientul se interneaza in vederea evaluarii angiografice a unei suspiciuni de malformatie spinala toracala detectata prin examen IRM coloana cervicala. Simptomatologia a debutat de la varsta de aproximativ 10 ani cund mama observa ca membrul pelvin stang este mai subtire ulterior apare o usoara scadere a fortei musculare membrul inferior drept si tulburare de mers cu evolutie trenanta fara agravare. Pacientul este cunoscut cu sidrom anxios depresiv si a efectuat o operatie de coborare a testiculelor.

Obiectiv la internare: constient, OTS si alopsihiic, fara deficite in sfera nervilor cranieni, mers schiopatat cu membrul inf stg, frusta scadere de forta musculara segmentara membrul inf stg distal, atrofie membru pelvin stg, clonus al piciorului bilateral predominant mb inf stg, clonus al rotulei stg, RCP nu se produce pe dreapta, reflex Babinski prezent pe stanga ROT vii mb inf stg>dr, afirma hipoestezie cutanata superficiala mb inf stg cu nivel T10-T10 ant si post.

In cursul internarii s-a efectuat

aspect angiografic: malformatie vasculara spinala a carui principala sursa de alimentare este o artera bronsica dr vas cu calibru crescut si secundar din a spinala T8-T9 si T9-T10

Biologic:

25.02.11 08:37 :

GLU=90 mg/dl , UREA=29 mg/dl , CREA=0.7 mg/dl , ALT=50 U/L , AST=26 U/L , CK=199 U/L , CKMB=14 U/L ,
NA+=136 mmol/l , K+=4.1 mmol/l , INR=0.92 INR , PT (%)=116.7 % , PT (sec)=10.8 sec , APTT (sec)=27.4 sec

25.02.11 08:57 :

Ag HBs calitativ=NON REACTIV , HCV calitativ=NON REACTIV , HIV Ag/Ab calitativ=NON REACTIV

25.02.11 09:41 :

HCT=43.3 % , HGB=15.3 g/dl , MCH=31.2 pg , MCHC=35.3 g/dl , MCV=88.2 fL , MPV=5.4 fL , PCT=0.17 % ,
PDW=15.7 % , PLT=312 *10³/μL , RBC=4.91 10³*10⁹/μL , RDW=11.5 % , WBC=5.8 *10⁹/μL

Recomandari:

Revine in Clinica in vederea evaluarii oportunitatii efectuării unei proceduri de embolizare a MAV spinale.

Tratament conform indicatiilor medicului psihiatru

Dispensarizare neurologica, psihiatrica, chirurgicala si prin meidcul de familie



COPIE



MEDIX CO. SA

Șos. Mihai Bravu 281, sector 3 București tel.317.95.03 ; 317.95.04 ;

317.95.05 fax 0212508079, mobil-0744750730

Centrul de Diagnostic și Tratament "Victor Babeș"



Nume	PIRVULESCU
Prenume	ALEXANDRU
Data	15-16.12.2010
Varsta	18 ani
Diagnostic	Tulburare depresiva
Examinare	IRM cerebral, coloana cervicala si toracala fara substanta de contrast Secvente: cap- axial T2, difuzie, corona; FLAIR, angiRM arterial tip 3D TOF, coronal 3D T1 / coloana cervico-toracala – sagital T1/T2/STIR, coronal T2, axial T2, angiRM

Rezultat:

- Importanta retea vasculara intracanalara perimedulara, dilatata, tortuoasa, cu semnal de flux rapid, dezvoltata la nivelul segmentului vertebral T1 – T4, largind canalul vertebral, asociind distensie de vase intradurale anterioare suprajacent pana la nivel C6 si inferior pana la nivel T7 ; importanta distensie a unui vas ce traverseaza gaura de conjugare T4-T5 stanga (10mm diametru), asociind largirea gaurii de conjugare prin atrofie osoasa de compresiune ; in segmentul T1-T4 maduva spinala este deviata anterolateral dreapta, deformata, atrofiata (maxim la nivel T2) fara decelare de anomalii focalizate de semnal medular – se recomanda angiografie clasica (MAV sau fistula arterio-venoasa) si corelare cu simptomatologia
- minime deborduri discale posterioare C4, C5, C6 fara interesare radiculara sau medulara
- fara leziuni endocraniene recent constituite, fara restrictii de difuzie encefalica, fara anomalii de semnal sau morfologie la nivelul encefalului infra/supratentorial
- sistem ventricular si spatii lichidiene periencefalice cu dimensiuni normale
- fara anomalii de flux sau morfologie ale arterelor craniene principale din sistemul vertebro-bazilar sau carotidian intern; se remarca o bucla a arterei cerebrale posterioare stangi in vecinatatea nervului III stang intracisternal, fara argumente de conflict vasculo-nervos
- deviatie de sept nazal la dreapta

Encefal normal.

Medic,
Dr.Andreea Marinescu

Operator,
Dr. Sorin Constantinescu


Dr. MARINESCU ANDREEA
medic primar radiodiagnostic
cod 080-17

ANGIOGRAF 2

Data investigatiei: 25.02.2011 17:34

**REZULTAT
INVESTIGATIE**

Cod prezentare 2835081	Nr. registru 0417	Foai observatie 20687
----------------------------------	-----------------------------	---------------------------------

PIRVULESCU ALEXANDRU			M	18 ani
Data nasterii 15.08.1992	Act Carte de indentitate temporara PH 932649	Cod numeric personal 1920815297298		
Prenume mama	Prenume tata	Adresa	Mediu URBAN	
Telefon	Sector \ Judet PRAHOVA	Localitate Ploiesti	Tara ROMANIA	
Ocupatie	Loc de munca SC			
Medic de familie		Telefon medic familie	Cod medic familie	
Casa de asigurari Asig. oblig. CAS-PRAHOVA	Judetul casei de asigurari PRAHOVA	Nr carnet asigurare	Reducere	
Alte asigurari medicale ELEV Adv nr. 517/21.02.2011	Observatii medicale			

Sectia: NEUROLOGIE**Medic curant:** ANTOCHI FLORINA ANCA**Diagnostic trimitere:**

IN OBS. HEMIPAREZA STG. SPASTICA

Investigatii efectuate:

ANGIOGRAFIA CU SUBSTRACTIE DIGITALA A TORACELUI, >

Rezultat:

ABORD FEMURAL DREPT. TEACA ARTERIALA 5F. CATETER COBRA 2- 5F
 ASPECT ANGIOGRAFIC: MALFORMATIE VASCULARA SPINALA A CAREI PRINCIPALA SURSA DE ALIMENTARE ESTE O
 ARTERA BRONSICA DR, VAS CU CALIBRU CRESCUT SI SECUNDAR DIN A. SPINALA T8-T9 SI T9-T10

Recomandari:

TERAPIE ENDOVASCULARA

Medici: Dr. NECHIFOR RARES

Dr. RARES NECHIFOR
 Specialist Radiodiagnostic
 Cod: 886625

Dr. NECHIFOR RARES
 MEDIC PRIMAR
 RADIOLOGIE- IMAGISTICA MEDICALA



HIPERDIA SA Ploiesti

REZONANTA MAGNETICA



NUME: PIRVULESCU ALEXANDRU

CNP: 1920815297298

DATA NASTERII: 15/08/1992

DATA EXAMINARII: 24/03/2011

MEDIC TRIMITATOR: Dr. SOARE NICOLAE

IRM COLOANA TORACALA NATIV

Secvente efectuate: T2 sag; T1 sag; T2 STIR sag; T2 STIR cor; T2 axial; myelo.

REZULTAT:

Intracanal, in segmentul C7-T4 se evidentiaza multiple structuri vasculare ectaziate, serpiginose, cu "signal void" de flux rapid in secventele T2 si T1.

La nivelul segmentului T4 stanga se evidentiaza pediculi arteriali hranitori.

CONCLUZII:

MAV toracala C7-T4.

Medic examinator: **Dr. POPA ELENA**

COD parafa: **084950**

Dr. POPA ELENA
medic primar / sef sectie
radiologie - magnetica medicala
COD 084950

Judetul Trahova Data intocmirii: 2011 luna 07 ziua 15
Localitatea Flăvești Anul 2011 luna 07 ziua 15
Unitatea sanitara Spitalul Jud. de Ung. Fo = 29570

BILET DE IESIRE DIN SPITAL

Bolnavul: numele PIRVULESCU prenumele ALEXANDRU

Sexul M/F in varsta de 19 ani, cu domiciliul in:
judetul Trahova localitatea Flăvești
str. Ale. Nalbei nr. 519/60 nr. 1

Dispensarul medical
A fost internat in sectia NEUROCHIRURGIE

cu diagnosticul: Malformatie vasculara spinala
cu alimentare din artera bronșică dreapta și ramura
de la artera spinala T8-T9 și T9-T10.
de la 14.07.2011 până la 15.07.2011
și iese în stare

~~ESTE~~ / NU ESTE purtător de germeni: felul
..... tipul

REZUMATUL FOII DE OBSERVATIE

(Epicriză, observatii)

Dgs. continuare
Monopareză crurală stânga
mielopatie locală
Sindrom anxios depresiv.

Pacient de vârstă de 18 ani, care a fost
diagnosticat în februarie a.c. cu malforma
ție vasculară spinală, internată cu
parapareză spastică și sindrom piramidol
aric în vederea completării funcționarului M2

3



**CONSILIUL LOCAL AL MUNICIPIULUI PLOIEȘTI
COMISIA DE SPECIALITATE NR. 1**

**COMISIA DE BUGET FINANȚE, CONTROL, ADMINISTRAREA DOMENIULUI
PUBLIC ȘI PRIVAT, STUDII, STRATEGII ȘI PROGNOZE**

RAPORT

Comisia a luat în discuție proiectul de hotărâre privind alocarea unei sume de bani din fondul de rezervă bugetară constituit în bugetul local, pentru sprijinirea unei persoane fizice aflate în situație de extremă dificultate - tânărului Pîrvulescu Alexandru

și a emis:

la propus 40.000 lei RON

**PREȘEDINTE,
Radu Mateescu**

**SECRETAR,
Gheorghe Sîrbu**

Data:

20. XII 2011

