



## **EXPUNERE DE MOTIVE**

**la proiectul de hotărâre privind alocarea unei sume de bani din fondul de rezervă bugetară constituit în bugetul local, pentru sprijinirea unei persoane fizice aflate în situație de extremă dificultate – copilului Călugăreanu Daria Mihaela**

Prin cererea înregistrată la autoritatea administrației publice a municipiului Ploiești, doamna Călugăreanu Loredana, cu domiciliul în Ploiești, Ale. Strejnic nr.5, bl.A12, ap.7, solicită un ajutor financiar de urgență pentru fiica sa de 6 luni, Călugăreanu Daria Mihaela, ce a fost diagnosticată la naștere cu retinopatie de prematuritate stadiul 4B, dezlipire parțială de retină, anemie hipocromă, insuficiență respiratorie acută, hernie diafragmatică dreaptă, paralizie diafragm drept, abces cerebral temporoparietal dreaptă evacuat parțial, hipertensiune intracraniană, fractură de arc costal VII dr.iatrogenă.

În perioada mai-iulie 2011, copilul a fost internat la Spitalul de Urgență pentru copii "Maria S.Curie", pentru chist porencefalic și discretă ventriculomegalie. A fost operată, pe data de 21.06.2011, pentru paralizie diafragm drept.

De asemenea, pentru a salva fetița de la orbire totală, părinții au apelat la un medic specialist de la "William Beaumont Hospital" din Michigan Detroit, SUA.

Din păcate, costul acestei intervenții, de 14520 USD, numai pentru un singur ochi, le depășește posibilitățile financiare, veniturile familiei fiind, în prezent, de 1530 lei/lunar, doamna Călugăreanu urmând să primească indemnizația pentru creșterea copilului.

Supun Consiliului Local aprobarea proiectului de hotărâre alăturat.

**PRIMAR,  
ANDREI VOLOSEVICI**



## RAPORT DE SPECIALIATE

**la proiectul de hotărâre privind alocarea unei sume de bani din fondul de rezervă bugetară constituit în bugetul local, pentru sprijinirea unei persoane fizice aflate în situație de extremă dificultate – copilului Călugăreanu Daria Mihaela**

Pornind de la principiul solidarității, expres stipulate la art.15 din Legea nr.273/2006, privind finanțele publice locale, actualizată, consiliul local poate aproba ajutoare către persoane fizice aflate în situații de extremă dificultate, din fondul de rezervă bugetară constituit în bugetul local.

Prin prezenta hotărâre, se propune alocarea unei sume de bani pentru întrajutorarea copilului Călugăreanu Daria Mihaela, în vederea efectuării unei operații oftalmologice.

În urma investigațiilor medicale efectuate la Spitalul Clinic de Urgență pentru copii "Maria S.Curie", copilul Călugăreanu Daria Mihaela a fost diagnosticată la naștere cu retinopatie de prematuritate stadiul 4B, dezlipire parțială de retină, anemie hipocromă, insuficiență respiratorie acută, hernie diafragmatică dreaptă, paralizie diafragm drept, abces cerebral temporoparietal dreaptă evacuat parțial, hipertensiune intracraniană, fractură de arc costal VII dr.iatrogenă.

Retinopatia prematurului este o afecțiune a retinei întâlnită în special la prematurii cu greutate mică. Mult timp a fost considerată una din cele mai de temut complicații ale prematurității. Cercetările din ultimii ani și tehnicile moderne de tratament și prevenție utilizate au făcut mari progrese în acest domeniu, conducând la scăderea numărului de cazuri de orbire la prematuri.

Din copiii prematuri mai mici de 1800 g la naștere, sau cu vârsta gestației mai mică de 30 de săptămâni, 50% dezvoltă retinopatie. Riscul crește pe măsură ce scade vârsta gestională, astfel poate ajunge la 90% la cei cu vârsta sub 28 săptămâni.

În perioada mai-iulie 2011, copilul a fost internat la Spitalul de Urgență pentru copii "Maria S.Curie", pentru chist porencefalic și discretă ventriculomegalie. A fost operată, pe data de 21.06.2011, pentru paralizie diafragm drept.

De asemenea, pentru rezolvarea gravelor probleme de sanatate, copilul a fost dus, pentru investigații la Clinica "Casa Di Cura San Domenico" din Italia, dar rezultatele nu au fost favorabile.

Pentru eliminarea retinopatiei, medicul specialist oftalmolog a recomandat efectuarea, de urgență, a unei intervenții chirurgicale, operație ce nu se poate realiza la nici o clinica din țară.

În acest sens, părinții au apelat la un medic specialist de la “Wiliam Beaumont Hospital” din Michigan Detroit, SUA.

Din păcate, costul acestei intervenții, de 14520 USD, numai pentru un singur ochi, le depășește posibilitățile financiare, veniturile familiei fiind, în prezent, de 1530 lei/lunar, doamna Călugăreanu urmând să primească indemnizația pentru creșterea copilului. Nu trebuie însă uitate nici cheltuielile de deplasare, dar și alte cheltuieli neprevăzute.

Situația materială a familiei Călugăreanu este următoarea: mama, Călugăreanu Loredana, urmează să beneficieze de indemnizație pentru creșterea copilului, tatăl, Călugăreanu Daniel, realizează un venit de 1330 lei, iar copilul Călugăreanu Daria Mihaela primește alocație de stat în sumă de 200 lei. Ca atare, costurile financiare ale intervenției chirurgicale depășește cu mult posibilitățile financiare ale familiei.

Doamna Călugăreanu Loredana a solicitat un ajutor financiar pentru intervenția chirurgicală ce va fi realizată în USA - adresa nr.9143/23.09.2011, înregistrată la Administrația Serviciilor Sociale Comunitare. Ca urmare a acestei adrese a fost efectuată ancheta socială la domiciliul acesteia, ancheta nr.9143 fiind anexată la prezenta hotărâre.

În acest context, pentru a veni în sprijinul familiei copilului Călugăreanu Daria Mihaela, afectată de această boală gravă, propunem alocarea unei sume de bani necesară pentru efectuarea intervenției chirurgicale, singura modalitate de a reda sănătatea necesară pentru a duce o viață normală.

Față de cele menționate, avizăm favorabil prezentul proiect de hotărâre.

**Director,**  
**Administrația Serviciilor Sociale Comunitare**  
**Brîndușa Constantin Pietraru**



VIZAT

**Director,**  
Direcția Administrație Publică,  
Juridic-Contencios, Contracte  
Simona Albu



**Director,**  
Direcția Management Financiar-Contabil,  
Contracte,





**MESSAGGIO FAX /  
FAX MESSAGE**



**TO :** To the Family of Daria Calugareanu Mihaela

**FAX NUMBER :** sent via e-mail

**DATE AND HOUR OF TRANSMISSION :** September 10<sup>th</sup>, 2011

**SUBJECT :** EYE EXAMINATION

**PATIENT NAME :** Daria Calugareanu Mihaela

**DOCTOR WHO WILL PERFORM THE VISIT :** Dr. Michael Trese

**VISIT DATE :** Tuesday September 20<sup>th</sup>, 2011 \_\_\_\_\_ **TIME:** 15:40 \_\_\_\_\_

**PLACE :** CASA DI CURA SAN DOMENICO  
Piazza Sassari, no. 6. – Roma  
Tel: 06-44230851

**AMOUNT TO BE PAID :** 250.00 Euro To be placed in a closed envelope to be given to the Anfe Representative and 60 Euro to be paid to the Clinic

-----  
Cav. Teresa Nascimbeni  
President of ANFE of Michigan

A.N.F.E. – ASSOCIAZIONE NAZIONALE FAMIGLIE EMIGRATI  
3822 West Thirteen Mile Rd. – apt. B-7 Royal Oak – Michigan 48073  
Tel. 248-549-1731 – Fax: 248-549-1739 www.anfeofmichigan.org



ASSOCIATED RETINAL CONSULTANTS, PC



**SURGICAL FEE SCHEDULE**

PRELIMINARY TREATMENT COST FOR DRS. TRESE, CAPONE, & DRENSER:

The following is an estimate of the main expenses that you will incur during your medical evaluation and potential surgery. Please note that all amounts are subject to change and that the funds are payable in U.S. currency only.

**Physician Expenses**

(PAYABLE BEFORE ADMIT):

INITIAL OFFICE VISIT	\$350.00
CHARGE, PER SURGERY	\$5,400.00 (Per Eye)
ANESTHESIA, PER SURGERY	\$900.00 (Per Eye)
TECH. SURGICAL ASSISTANT	\$1,100.00 (Per Eye)

*NOTE: These expenses are for one eye. If both eyes have surgery, then these same charges would be billed for the second eye.*

**Additional Hospital Expenses**

(PAYABLE BEFORE ADMIT):

EACH ADMISSION	\$7,900.00
----------------	------------

**TOTAL APPROXIMATE MEDICAL EXPENSES FOR SURGERY ON ONE EYE \$14,520.00**  
(Includes physician expenses & approx. hospital charges)

**GUEST SERVICES / WILLIAM BEAUMONT HOSPITAL**

248 898 8100 / DEVIN LIPPERT  
ASHLEY CORWIN

Let the ladies know that you will be patient's of Dr Trese, Dr Capone or Dr Drenser and you will need Assistance with transportation and lodging, you will be in Michigan approximately three weeks

It would be wonderful if this list could include all the costs associated with your visit. However, during your stay with us, there could be tests ordered and personal expenses incurred in addition to the ones accounted for in the above estimates.

**METHOD OF PAYMENT:**

As your expenses will have to be settled with different providers and accounts, it is important that you are able to distribute your funds accordingly. This means that you must have a sufficient number of checks to be made out for each type of expense. For example, a separate check must be made to Dr. Trese, Capone, or Drenser, another one for William Beaumont Hospital, and yet another one for the hotel where you are staying.

**PAYMENT TO DR. TRESE, CAPONE, OR DRENSER AND PAYMENT TO THE HOSPITAL MUST BE MADE BEFORE THE SURGERY - Please do not bring one check for all the expenses.**



# CENTRUL MEDICAL SANADOR

SPITAL SANADOR - Str. Sevastopol, Nr. 9  
Bd. Decebal, Nr.1, Sector 3, București  
Str. Dr. Iacob Felix, Nr. 32, Sector 1, București

Str. Dimitrie Sergiu, Nr. 26-28, Sector 1, București  
Șos. București - Ploiești, Nr. 42-44, Clădirea A, Parter, Aripa A, Sector 1, București  
Șos. Pipera - Tunari, Nr. 4C, Voluntari, Jud. Ilfov



Tel. Serviciul de Urgență - Ambulanță & Call Center 021 9699

www.sanador.ro

Nume: Calugareanu, Daria

Trimis de: CENTRUL MEDICAL SA

Varsta cons: 0 ani 6 luni

Consultat de: BURLOIU . CARMEN

Varsta: 0 ani 6 luni

Data: 15.09.2011 19:22

Cod pacient: 301414959

Consultatie: 2183033

CNP:

## RAPORT MEDICAL

**Istoric:** Sugar de sex feminin in varsta de 5 luni 3 sapt se prez pentru ex neurologic pt prematuritate. APF - cu evolutie normala pana la 28 sapt cand s-a declansat nasterea, Gn 1100g, SA 8, transferata de la Ploiesti la Polizu pt prematuritate. In maternitate a efectuat ETF repetate pt Hgie intraventriculara, se deceleaza la una din ETF o formatiune TP dr motiv pt care este transferata la Sp Marie Curie pt investigatii suplimentare. Se dg abces cerebral TP dr pt care se practica evacuare prin punctie. A prezentata sepsis - hemocultura cu staph epidermidis, HIC. A avut ROP bilaterala, ce a necesitat terapie laser. A facut in spital crize tonice si mioclonice multifocale tratate cu diazepam, in prezent fara tratament, fara manifestari critice. A prezentat paraliyie diafragmatica cu hernie diafragm cu sac si insuf respiratorie, a necesitat intubare si ventilatie mecanica - s-a intervenit ulterior chirurgical practicandu-se plicatura diafragm  
RMN control - la 4 luniarie de atrofie emisferica dreapta temporal, parietal si occipital, dar si pe stg sunt modificari intranucleare cu produsi de degradare hematica posthemoragie, ventriculomegalie asimetrica, dilatate corn ventricular anterior stg si posterior dr.

### Consultatie medic primar - Neurologie pediatria

varsta corectata 3 luni.

Pcr 37 cm, FA 2/2 cm. GO - miscari eraticede cautare de slab vazator, strabism conv OS, facies simetric, r supt viguros. In decubit dorsal - capul este rotat spre dreapta. Membre in pozitie simetrica, deschide palmele, exista insa o usoara asimetrie la mana stg policele este mai flectat in palma. Tractionata din DD in sezand, capul urmeaza trunchiul, nu are control inca al capului. In decubit ventral - sprijin pe antebratate cu palmele langa umar, ridica capul, il intoarce mai greu dr/stg. Suspendata subaxilar, sprijin plantar stg > ca dr. Moro prezent, simetric. ROT vii bilateral, egale, RCp in extensie bilateral.

**Diagnostic:** Tulburare de coordonare motorie centrala prin suferinta perinatale - hgie intraventriculara si talamica stg, abces cerebral TP dreapta. Deficit vizual prin ROP.

**Recomandari:** 1. se recomanda kinetoterapie  
2. reevaluare oftalmologica, efectuare potentiale evocate vizuale - posibil cauza mixta a deficitului vizual, atat prin ROP cat si prin afectarea cerebrala emisferica dr predom

Dr. BURLOIU CARMEN  
medic primar neurologie pediatria  
Cod: 2011/12

15.09.2011 12:28

Pagina 1 din 2



# CENTRUL MEDICAL SANADOR



SPITAL SANADOR - Str. Sevastopol, Nr. 9  
Bd. Decebal, Nr.1, Sector 3, București  
Str. Dr. Iacob Felix, Nr. 32, Sector 1, București

Str. Dimitrie Sergiu, Nr. 26-28, Sector 1, București  
Șos. București - Ploiești, Nr. 42-44, Clădirea A, Parter, Aripa A, Sector 1, București  
Șos. Pipera - Tunari, Nr. 4C, Voluntari, Jud. Ilfov

Tel. Serviciul de Urgență - Ambulanță & Call Center 021 9699

Nume: Calugareanu, Daria

Trimis de: CENTRUL MEDICAL SA [www.sanador.ro](http://www.sanador.ro)

Varsta cons: 0 ani 6 luni

Consultat de: BURLOIU . CARMEN

Varsta: 0 ani 6 luni

Data: 15.09.2011 19:22

Cod pacient: 301414959

CNP:

Consultatie: 2183033

## RAPORT MEDICAL

- occipitala.
- 3. control peste 2-3 luni
- 4. Efectuare Electroencefalograma

J. BURLOIU CARMEN  
medic primar neurologie pediatrie  
Crd: 797042

15.09.2011 20:35

Pagina 2 din 2

**CABINETELE MEDICALE DR. BURLOIU S.R.L.**



**Patient:** Calugareanu Dana, 5 months.

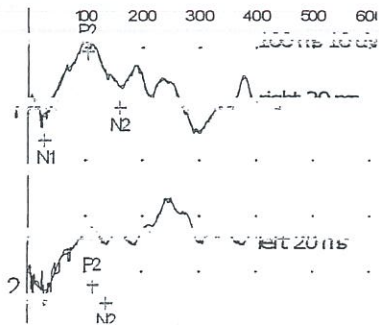
**Date:** 16.09.2011.

**Diagnosis:** AU-KOF ST + D FFC stadiu cicatricial

**Doctor:** A. Burloiu

**I. VISUAL HASH EF**

ICR: I-U



**Latencies**

Stimulus	Chan- nel	Compo- nent	Lat., ms	Norm, ms	Dev., %
right eye 20 ms	1	N1	26.6	73	-63.6
		P2	103	103	(N)
		N2	160	128	125
left eye 20 ms	1	N1	30	73	-58.9
		P2	115	103	(N)
		N2	137	128	(N)

**Amplitudes**

Stimulus	Chan- nel	Compo- nents	Ampl., uV(/)	Norm. uV	Dev., %
right eye 20 ms	1	N1-P2	12.5	10.1	(N)
		P2-N2	7.8		
left eye 20 ms	1	N1-P2	13.4	10.1	(N)
		P2-N2	2.83		

fraseu in limite normale.

*(Handwritten signature)*  
**DR. BURLOIU ADRIAN**  
 Medic primar Oftalmolog  
 Licența 1080/09

Cod prezentare  
773297

## FISA DE EXAMINARE

<b>CALUGAREANU NN</b>			<b>F</b>	<b>1 luna</b>
Data nasterii 21.03.2011	Act	Cod numeric personal 6110321297243		
Prenume mama	Prenume tata	Adresa Str AL STREJINU Nr 5	Mediu URBAN	
Telefon	Sector \ Judet 1	Localitate BUCURESTI	Tara ROMANIA	
Ocupatie	Loc de munca			

Medic de familie		Telefon	Cod parafa
Casa de asigurari ASIG. OBLIG. CAS-BUCURESTI	Judet BUCURESTI	Carnet asigurare	Reducere
Adeverinta/talon	Observatii medicale		

Venit din: SECTIE	Departament: TERAPIE INTENSIVA NOU NASCUTI
----------------------	--

**Diagnostic trimitere**

**Rezultat examinare**  
CT craniu nativ + substanta de contrast:  
Examinare interpretata in comparatie cu examenul din 09.05.2011

Reducerea in dimensiuni a acumularii lichidiene din regiunea temporo-parietala dreapta, cu dimensiuni actuale de 26mm/12mm.  
Reducerea efectului de masa de la nivelul VL drept.  
educerea in dimensiuni si intensitate a prizei de contrast de la nivelul talamusului stang.

<b>Recomandari</b> EVOLUTIE FAVORABILA
---

Medic: Dr. BARBU ELENA

<b>Proceduri</b>		
Cod OMS	Denumire	Nr.
T01302	TOMOGRAFIA COMPUTERIZATA A CREIERULUI, CU SUBSTANTA DE CONTRAST INTRA	1

Cod prezentare  
773297

## FISA DE EXAMINARE

<b>CALUGAREANU NN</b>			<b>F</b>	<b>1 luni</b>
Data nasterii 21.03.2011	Act	Cod numeric personal 6110321297243		
Prenume mama	Prenume tata	Adresa Str AL STREJINU Nr 5		Mediu URBAN
Telefon	Sector \ Judet I	Localitate BUCURESTI		Tara ROMANIA
Ocupatie	Loc de munca			

Medic de familie		Telefon	Cod parafa
Casa de asigurari ASIG. OBLIG. CAS-BUCURESTI	Judet BUCURESTI	Carnet asigurare	Reducere
Adeverinta/talon	Observatii medicale		

Venit din: SECTIE	Departament: TERAPIE INTENSIVA NOU NASCUTI
----------------------	--

## Diagnostic trimitere

## Rezultat examinare

Examen interpretat comparativ cu examinarea din 5.05.2011.

Comparativ cu examinarea precedenta se constata reducerea in dimensiuni a acumularii lichidiene temporo-parietale drepte ( actualmente masoara 48/17mm diam axial). Leziunea este bine delimitata de un perete fin, iodofil, cu o microcalcificare pe bordul medial. Efect de masa al leziunii asupra corpului VL drept. Fuzee hemoragice la nivelul parenchimului cerebral in contact cu polul inferior al leziunii.

Aspect hipodens spontan al plexurilor coroide bilaterale.

Hemoragie intraventriculara ( VL si V3 ).

Priza de contrast la nivelul peretilor ventriculilor laterali.

Aparitia unei plaje hipodense spontan cortico-subcortical frontala stanga.

## Recomandari

Medic: Dr. MARCU VERONICA

Proceduri		Nr.
Cod OMS	Denumire	
T01302	TOMOGRAFIA COMPUTERIZATA A CREIERULUI, CU SUBSTANTA DE CONTRAST INTRA	1

RADIOLOGIE SPITAL

Data examinarii 08.06.11 11:22

Cod prezentare  
773297

## FISA DE EXAMINARE

<b>CALUGAREANU NN</b>			<b>F</b>	<b>2 luni</b>
Data nasterii 21.03.2011	Act	Cod numeric personal 6110321297243		
Prenume mama	Prenume tata	Adresa Str AL STREJINU Nr 5		Mediu URBAN
Telefon	Sector \ Judet 1	Localitate BUCURESTI		Tara ROMANIA
Ocupatie	Loc de munca			
Medic de familie			Telefon	Cod parafa
Casa de asigurari ASIG. OBLIG. CAS-BUCURESTI		Judet BUCURESTI	Carnet asigurare	Reducere
Adeverinta/talon		Observatii medicale		
Venit din: SECTIE		Departament: TERAPIE INTENSIVA NOU NASCUTI		
<b>Diagnostic trimitere</b>				
<b>Rezultat examinare</b>				
Examen comparativ cu examenul din 20.05 fata de care se constata persistenta sangerarii intraventriculare cu densitati de sange proaspat, cu diminuare importanta a hiperdensitatii periventriculare si in nucleii bazali ,cu aspect de sangerare difuza , fara prize de contrast marginale sugestive pentru procese abcedate . Dilatatare a ventriculilor laterali ce apar asimetrici cu zona lacunara frontala stanga comunicanta cu cornul anterior si alta zona hipodensa cu apect de banda parietooccipital comunicanta cu ventriculul de aceiasi parte.				
<b>CONCLUZII</b>				
Hemoragie intraventriculara bilaterala. Fara semne sugestive pentru abces cerebral.				
<b>Recomandari</b>				

Medic: Dr. COMAN MARIANA

<b>Proceduri</b>		
Cod OMS	Denumire	Nr.
T01302	TOMOGRAFIA COMPUTERIZATA A CREIERULUI, CU SUBSTANTA DE CONTRAST INTRA	1

ASSOCIATED RETINAL CONSULTANTS PC  
39650 ORCHARD HILL PLACE #200  
NOVI, MI 48375-5391

Balance: 0.00  
CoPayment: 0.00

NEW PATIENT 15  
Patient: DARIACALUGARENAU, MIHELA  
Address: Aae: 0  
City/ST: DOB: 03/21/2011  
TEL: Loc: ITALY  
Acct.: 229723-A300 MRN:  
ITALY



Ordering Physician: TRESE MD, MICHAEL

Ref. Physician:

DOCTOR # \_\_\_\_\_

Policy ID: Group ID:

Policy ID: Group ID:

SERVICES, PROCEDURES, AND SURGERIES																
CODE	EVALUATION & MANAGEMENT			OPT	FREE	CODE	INPATIENT SERVICES			OPT	FREE	CODE	SURGERY			OPT
NEW PATIENT						INPATIENT CONSULTATIONS						11	LASER EXTENSIVE/PROGRESSIVE RETINOPATHY OS/OD/OU			6722E
269	LEVEL 1 OF 5	25/57		99201		263	LEVEL 1 OF 5	25/57		99251		112	LASER/CRYO RETINOPATHY PRETERM INFANT OS/OD/OU		6722E	
270	LEVEL 2 OF 5	25/57		99202		264	LEVEL 2 OF 5	25/57		99252		2	LASER DESTRUCTION LOCALIZED LESION CHOROID OS/OD/OU		6722C	
271	LEVEL 3 OF 5	25/57		99203		312	LEVEL 3 OF 5	25/57		99253		243	PNEUMATIC RETINOPEXY OS/OD/OU		6711C	
272	LEVEL 4 OF 5	25/57		99204		293	LEVEL 4 OF 5	25/57		99254		220	CRYO REPAIR RETINAL DETACHMENT OS/OD/OU		6710I	
273	LEVEL 5 OF 5	25/57		99205		289	LEVEL 5 OF 5	25/57		99255		42	FLUID GAS EXCHANGE OS/OD/OU		6702E	
ESTABLISHED PATIENT						SUBSEQUENT HOSPITAL CARE						70	LASER REPAIR RETINAL DETACHMENT OS/OD/OU			6710E
274	LEVEL 2 OF 5	24/25/57		99212		251	LEVEL 1 OF 3	25/57		99231		12	LASER DESTRUCTION LOCALIZED LESION RETINA OS/OD/OU		6721C	
275	LEVEL 3 OF 5	24/25/57		99213		88	LEVEL 2 OF 3	25/57		99232		6	CRYO DESTRUCTION LOCALIZED LESION OS/OD/OU		6720E	
276	LEVEL 4 OF 5	24/25/57		99214		265	LEVEL 3 OF 3	25/57		99233		4	CRYO PROPHYLAXIS RETINAL TEAR OS/OD/OU		6714I	
277	LEVEL 5 OF 5	24/25/57		99215		OTHER SERVICES						10	LASER PROPHYLAXIS RETINAL TEAR OS/OD/OU			6714E
3	POV			99024		14	ULTRASOUND B SCAN OS/OD/OU			76512		175	LASER IRIDOTOMY GLAUCOMA OS/OD/OU			6676I
GENERAL OPHTHALMOLOGICAL SERVICES						--	OCT SCAN (BILATERAL ONLY)			92134		34	YAG LASER SECONDARY MEMBRANE OS/OD/OU			6682I
NEW PATIENT						142	OPHTHALMOSCOPY INIT OS/OD/OU			92225		2.1	OPT LASER OS/OD/OU W/VISUDYNE 15 MG			150 6721J000
279	INTERMEDIATE	25/57		92002		143	OPHTHALMOSCOPY SUBS OS/OD/OU			92226		242	INTRAVITREAL INJECTION OS/OD/OU			X2 6702E
280	COMPREHENSIVE	25/57		92004		7	FLUORESCEIN ANGIOGRAPHY OS/OD/OU			92235		17	KENALOG 40 MG 4 / 8			X2 J330I
ESTABLISHED PATIENT						388	ICG ANGIOGRAPHY OS/OD/OU			92240		17.4	TRIESENCE 40 MG 40 / 80			X2 J330C
281	INTERMEDIATE	24/25/57		92012		8	FUNDUS PHOTO (BILATERAL ONLY)			92250		23	AVASTIN 1.25 MG / 2.5 MG			X2 J559J000
282	COMPREHENSIVE	24/25/57		92014		ABBREVIATED DIAGNOSIS LIST						30	LUCENTIS .5 MG 5 / 10			X2 J277E
POV & E-PRESCRIPTION												--	OZURDEX .7 MG 7 / 14			X2 J731Z
3.14	DILATED MACULAR EXAM AMD			8P 2019F		220	AMD, ATROPHIC, DRY			362.51		249	TENON'S CAPSULE INJECTION OS/OD/OU			6751I
3.14A	COUNSELING ANTIOXIDANTS AMD			8P 4177F		250	AMD, EXUDATIVE, WET (CLASSIC)			362.52		9	RETROBULBAR INJECTION OS/OD/OU			6750C
3.18	DIAB RETINOPATHY DOCUMENT EDEMA			8P 2021F		10	CENTRAL RETINAL VEIN OCCLUSION			362.35		ABBREVIATED DIAGNOSIS LIST				
	DILATED MACULAR EXAM DIABETES			8P 2022F		5	BRANCH RETINAL VEIN OCCLUSION			362.36		62	POSTERIOR VITREOUS DETACHMENT			
						275	MACULAR EDEMA, DIABETIC			362.07		106	PVR			
	AT LEAST ONE SCRIPT E-PRESCRIBED			G8553		*296	DIABETIC WITH OPHTHALMIC MANIFESTATIONS			250.50		49	RETINAL TEAR			
CONSULTATIONS						41	PROLIFERATIVE DIABETIC RETINOPATHY			362.02		X	RETINOPATHY OF PREMATURITY			
OFFICE OUTPATIENT						19	DIABETIC RETINOPATHY, BACKGROUND			362.01		177	UVEITIS, POSTERIOR			
253	LEVEL 1 OF 5	25/57		99241		32	MACULAR HOLE, CYST			362.54		60	VITREOUS HEMORRHAGE			
235	LEVEL 2 OF 5	25/57		99242		33	MACULAR PUCKER			362.56		100	VITREOUS OPACITIES/FLOATERS			
167	LEVEL 3 OF 5	25/57		99243		31	MACULAR EDEMA			362.83		72	CONTUSION EYEBALL, RETINA (TRAUMA)			
33	LEVEL 4 OF 5	25/57		99244		808	COMPLICATION, CATARACT FRAGMENTS IN EYE			998.82						
166	LEVEL 5 OF 5	25/57		99245		55	CNVM			362.16		SEE REVERSE SIDE FOR A MORE COMPLETE LIST OF DIAGNOSIS				

NOTES:

NEXT APPOINTMENT

DAYS \_\_\_\_\_

WEEKS \_\_\_\_\_

MONTHS \_\_\_\_\_

PAYMENT CHOICE

CASH  CHECK  CHARGE

TODAYS CHARGE € 250.00

TODAYS PAYMENT € 250.00

**X** I hereby authorize the release of medical information to insurance carriers concerning my treatment and I hereby assign to the doctor all payments for medical services rendered. I understand I AM RESPONSIBLE FOR ANY AMOUNT NOT COVERED BY INSURANCE.

PATIENT/RESPONSIBLE PARTY

ASSOCIATED RETINAL CONSULTANTS, P.C.  
DISEASES AND SURGERY OF THE RETINA AND VITREOUS  
FEDERAL ID # 38-1946761 BCBSM PROVIDER ID # 180Q26082  
BILLING INQUIRIES: (248) 319-0161 • (800) 450-2964

344 Wm. Beaumont Medical Bldg.  
3535 West Thirteen Mile Road  
Royal Oak, Michigan 48073  
(248) 288-2280 or (800) 633-4884  
(Michigan Only)

140 Shores Medical Building-  
20952 Twelve Mile Road  
St. Clair Shores, Michigan 48081  
(586) 552-2092

University Park  
36650 Five Mile Road  
Suite 102  
Livonia, Michigan 48154  
(734) 464-2300

R6007 Reichert Health Bldg.  
5333 McAuley Drive  
Ypsilanti, Michigan 48197  
(734) 572-1200

330 Crittenton Medical Bldg.  
1135 West University Drive  
Rochester, Michigan 48307  
(248) 652-7400

A. BAWA DASS, M.D.  
ALAN J. RUBY, M.D.  
ANTONIO CAPONE, JR., M.D.  
SUNITA YEDAVALLY, D.O.

KIMBERLY A. DRENSER, M.D.  
JEREMY D. WOLFE, M.D.  
LISA J. FAIA, M.D.

2609 Electric Avenue, Suite A  
Port Huron, Michigan 48060  
(810) 982-1300

3390 E. Jolly Road  
Lansing, Michigan 48910  
(517) 393-2020

100 Oak Street  
Wyandotte, MI  
(734) 284-2444

**SPITALUL DE URGENȚĂ PENTRU COPII "M.S.CURIE "**  
**-SECTIA DE TERAPIE INTENSIVĂ NOU NĂSCUȚI-**



NUME CALUGAREANU	PRENUME DARIA MARIA	NR.FOAI DE OBSERVAȚIE 12869
SEX F	DATA NAȘTERII 21.03.2011	DATA INTERNĂRII 05.05.2011 DATA EXTERNĂRII: 19.07.2011
ADRESA Bucuresti	DOCTOR Dr C Cistoveanu	
DIAGNOSTIC: 1. Hernie diafragmatica drapta/ Paralizie diafragm drept- dr Oancea 2. Insuficienta respiratorie acuta 3. Ventilatie mecanica >96 ore 4. Abces cerebral temporoparietal dreapta evacuat partial- dr Stoica 5. Sepsis ( hemocultura- Staph Epidermidis 6. Hipertensiune intracraniana 7. Fractura de arc costal VII dr iatrogena 8. Asfixie la nastere forma usoara 9. Anemie hipocroma 10. Retinopatie de prematuritate – fotocoagulare dr Vatavu 11. Fost prematur 28spt/ GN 1100g		

Redactat în data de  
19.07.2011

Stimate domnule/doamnă doctor,

Nou nascut prematur , VG 28 spt, GN 1100g, nascut spontan, prezentatie craniana, este trasferat la Maternitatea Polizu la 19 zile de viata, cu stare generala mediocra, O2 cort cefalic, ulterior cu evolutie favorabila. Este diagnosticata cu chist porencefalic si discreta ventriculomegalie motiv pt care este trimis in clinica noastra

**Starea la internare:** G 1860g , stare generala multumitoare, tegumente curate, FR 46r/min, respira spontan in aer atmosferic, SpO2 99%, AV 138b/min, MV prezent bilateral, fara raluri, zgomote cardiace ritmice, abdomen suplu, scaun in scutec, diureza prezenta.  
FA larga, normotensiva, tonus si reactivitate normale pt VG

**Investigatii la internare:**

Hemograma: Hb g/9.6dl , Ht 28%, Tr 78.000/mm<sup>3</sup>, WBC 17.000/ mm<sup>3</sup>/ (Ne19 % , Ba 4%, Ly 61%, Mo 10%, Eo 4.86% )

TGO 41U/l, TGP 15U/l, gama Gt 79U/l, uree 8mg/dl, creatinina 0.33mg/dl

**CRP** 13.89mg/l , procalcitonina negativa

**Coagulare** in limite normale

**Culturi periferice:** Staph Epidermidis, Enterococcus sp

**Hemocultura** – Staph Epidermidis

**LCR** : lichid xantocrom, R Pandy pozitiva, nr elemnte 5700/mm<sup>3</sup>, glicorahie 34mg/dl, proteinorahie 18.265mg/dl, ex citobacteriologic 99%PMN, 1%limfocite,

**Examene Ct** – anexate

**Evolutie si tratament:**

In prima zi de internare se practica punctie aspiratie abces si lavaj cerebral cu Cloramfenicol si Gentamicina .

Se incepe tratament antibiotic iv cu Meronem, Ciprofloxacina si Mycomax in doze pt meningita, PPC, PEV.

A primit Diazepam pt convulsii tonice si mioclonice multifocale, ulterior crizele nu s-au mai repetat.

Se monteaza CVC vena subclavie stg.

In data de 06.05.2011 prezinta criza cu desaturare ( SpO2 -38%) si bradicardie 52b/min, seinstituie VM in sistem CPAP nazal .

In data de 12.05.2011 este INT si VM pt fotocoagulare laser pt ROP . A primit ME izogrup/izoRh ( Hb 8.1mg/dl) . Se incerca detubarea dupa 4 zile, fara adaptare buna, polipneic, cianotic , Radiografia pulmonara arata atelectaza HT stg, se reintubeaza nazo-traheal si se ventileaza in sistem IMV cu parametrii crescuti. Ulterior evolutia este lent favorabila, cu scaderea parametrilor ventilatori , cu trecerea dupa 14 zile in sistem de ventilatie HFOV .

In data de 02.06.2011 sub CPAP nazal starea se degradeaza si este intubat si ventilat mecanic IMV. Deoarece la Rg pulmonare in dinamica se constata asimetrie diafragmatica – in data de 15.06.2011 la radioscopie pumonara se constata Hemidiafragm drept ascensionat, cu miscarea paradoxala in timpul inspirului- aspect sugestiv pt paralizie de diafragm ( hernie diafragmatica cu sac).

In data de 14.06 se suprima CVC accidental . In data de 21.06.2011 se remonteaza CVC subclavia stg.

In data de 21.06.2011 se intervine chirurgical ( Dr Oancea/ Dr Vatra/ Dr Kadar ) si se practica Plicatura diafragmatica dreapta. Ulterior evolutia este favorabila, cu detubare dupa 4 zile post operator, initial cu respiratii superficiale si discret tiraj sc , dar ulterior adaptare buna. Pastreaza saturatii 100% in aer atmosferic.

In toata aceasta perioada- 8 saptamani- a primit tratament antibiotic cu Meronem, Ciprofloxacin si Mycomax in doze pt meningita , cu CRP negativ la 7 zile de la inceperea tratamentului, si repetarea examenului LCR ( PL ) la 2 saptamani cu scaderea treptata a valorilor proteinozahiei (18.265 mg/l- 5.271mg/l – 2.272mg/l- 1.489mg/l- 1.267mg/l, glicorahie in limite normale, nr elemente 1-4 /camp . Culturi negative.

A primit alimentie la biberon cu curba ponderala lent ascendenta .

In data de 12.05.2011 Fotocoagulare laser a retinei avasculare.

	Impacte	T exp	E
OD	2514	0.2	150-350
OS	2610	0.2	150-350

Consult ( 01.06.2011 Factor plus usor diminuat. Creasta fibrovasculara pe 6 ore ceas temporal zII (OD <OS )

RMN craniu in data de 14.07.2011- rezultat anexat

### La externare : G 3500g

Stare generala buna , afebrila, tegumente curate , AV 120-130 b/min, zgomote cardiace ritmice, pulmonar fara raluri, SpO2 100% in aer atmosferic, abdomen suplu, primeste alimentatia la biberon, curba ponderala ascendenta , diureza prezenta, FA ½ cm normotensiva.

**Screening auditiv- Algo 5- pass bilateral**


### Recomandari

1. Alimentatie corespunzatoare varstei
2. Profilaxia rahitismului cu Vigantol 2 pic/zi pana la 2 ani
3. Revine in maternitate pentru vaccinare BCG apoi imunizari conform schemelor (la 31 zile de la BCG)
4. Consult oftalmologic
5. Revine la control peste o saptamana sau oricand la nevoie.

  
Dr. Catalin Cirstoveanu  
medic specialist neonatologie  
asistent universitar  
nr. 225735  
Sef sectie  
Dr. Cirstoveanu Catalin

  
Catalin Cirstoveanu  
medic specialist neonatologie  
asistent universitar  
nr. 225735  
Medic curant  
Dr. Cirstoveanu Catalin

  
Dr. Alina Balomir  
Medic Rezident  
Pediatrie  
Medic rezident  
Dr Alina Balomir





Daria Calugareanu (retinopatie)

Ajutor umanitar, Asistenta sociala, Caritate, Copii bolnavi, Fac un bine, Impreuna. Info sustine, Solidaritate, Speranta, Sponsorizare, Sustin by Adrian Benchea

"Ma numesc Calugareanu Loredana, locuiesc in Ploiesti, sunt mama unei fetite de 5,5 luni pe nume DARIA

Ea a venit pe lume in data de 21.03.2011 mult prea devreme la doar 28 de saptamani cu o greutate de 1100g dupa care a scazut la 930g. In prima zi nu realizam ce urma .

Fetita a fost trimisa de la maternitatea Ploiesti la Polizu in Bucuresti unde a stat pana pe 5 mai ca sa ia in greutate, pentru tratarea unei hemoragii la cap si a unui microb care afecta tendoanele si articulatiile

Pe data de 5 mai a fost trimisa la Spitalul Marie Curie pentru o investigatie la cap in urma careia a fost diagnosticata cu Abces Cerebral Drept, Au urmat zile de chin atat pentru noi ca parinti cat si pentru ea . Nimeni nu ii dadea nici o sansa deoarece nu scapase nici un copil cu viata cu acelasi diagnostic insa, cu ajutorul lui Dumnezeu si al unui om deosebit, un medic extraordinar Domnul Doctor CATALIN CIRSTOVEANU acest copil traieste.

Intr-un timp a mai aparut o alta problema insuficienta respiratorie data de o paralizie de diafragm pentru care a fost operata si acum respira singura, apoi a fost diagnosticata cu retinopatie gradul 3+ de- asemenea operata

Cea mai grea veste avea sa vina la trei luni de la operatie fetita noastra Daria nu vede si nu va vedea decat umbre si obiecte foarte mari, nu va recunoaste persoane nici macar propria mama.

Va fi toata viata intr-o umbra

Pentru Daria exista o singura sansa in America insa costurile sunt uriase in comparatie cu veniturile noastre.

Este vorba de suma de 30000 de euro drept pentru care apelam la oamenii cu suflet sa ne ajute sa ii redam Dariai vederea pentru a se bucura de frumusetile vietii.

Pe aceasta cale facem apel la dumneavoastra si la inimile dumneavoastra! Ajutati-ne sa ii aratam lumina zilei Dariai. Fiecare banut este pentru ea o raza de lumina in plus."

Contact

Loredana Calugareanu

Telefoane:

0721941734

0737286511

Pentru a dona

ContBRD

RO62BRDE300SV87823383000

Acte

Retinopatia prematurului este o afectiune a retinei intalnita in special la prematurii cu greutate mica. Mult timp a fost considerata una din cele mai de temut complicatii ale prematuritatii. Cercetarile din ultimii ani si tehnicile moderne de tratament si preventie utilizate au facut mari progrese in acest domeniu, conducand la scaderea numarului de cazuri de orbire la prematuri.

Din copiii prematuri mai mici de 1800 gr la nastere, sau cu varsta gestatiei mai mica de 30 saptamani, 50 % dezvoltat retinopatie. Riscul creste pe masura ce scade varsta gestationala, astfel poate ajunge la 90 % la cei cu varsta sub 28 saptamani.



Factorii care determina leziunile retiniene se asociaza:

- Varsta gestationala sub 32 saptamani, greutate mica (sub 1500 gr – prematurii de grad III si IV);

- Deficitul de vitamine (in special vitamina E) existent la prematuri datorita faptului ca achizitia vitaminelor si mineralelor de catre fat se face in ultimul trimestru de sarcina;

- Oxigenoterapie prelungita si la concentratii in exces;

- Ventilatia mecanica (mentinerea respiratiei cu ajutorul aparatelor) pentru o perioada mare de timp;

- Oxigenarea insuficienta cu mentinerea unui nivel crescut de dioxid de carbon in sange;

- Alte boli aparute la prematur sub forma de complicatii sau existente inainte de nastere: anemia, insuficienta cardio-respiratorie, socul, hemoragiile, convulsiile, hipotermia, boli congenitale;

- Boli ale mamei din timpul sarcinii: diabetul zaharat matern, hipertensiunea arteriala, fumatul; La nasterii prematuri, retina, ca si alte tesuturi din organism, nu este maturizata. Pe scurt, prezenta factorilor de risc determina o dezvoltare anormala a retinei care, de fapt nu mai devine ce ar trebui sa fie, ci se transforma intr-un conglomerat de vase de sange aberante care mai tarziu se fibrozeaza, duc la formarea unor membrane in interiorul ochiului si dezlipirea de retina. Procesul evolueaza in cinci stadii (ultimul fiind dezlipirea de retina), debuteaza de obicei cam dupa primele doua saptamani de viata, iar leziunile finale, ireversibile, se stabilesc dupa 6 luni. Deoarece procesul degenerativ poate avea loc in zone diferite ale retinei, prognosticul si sechelele sunt diferite. De asemeni, gravitatea bolii depinde de cat de repede debuteaza si evolueaza aceasta degenerare. Astfel, copiii pot prezenta mai tarziu glaucom, strabism, miopie, ambliopie sau pierderea totala a vederii. Exista situatii cand glaucomul sau dezlipirea de retina poate apare la varsta adulta, dupa 20-30 de ani.

Pentru prevenirea acestei complicatii este nevoie in primul rand de prevenirea nasterii premature. Gravida cu risc va fi dispensarizata de catre medicul de familie si va efectua controale periodice la medicul obstetrician pentru alegerea unui tratament adecvat. Cand copilul se naste inainte de termen se incepe monitorizarea stricta a functiilor vitale, medicatia se fixeaza cu mare prudenta iar concentratia oxigenului in aerul medical administrat prematurului este modificata in functie de valorile indicate pe monitoare si de rezultatul analizelor de laborator. Trebuie sa stim ca nu numai surplusul de oxigen, dar si oxigenarea insuficienta determina retinopatie. Avand in vedere deficitul de vitamine existent la prematuri, se poate administra vitamina E, dar se va tine cont de efectele adverse severe pe care le poate da aceasta vitamina la prematuri, si anume, septicemia, enterocolita ulcero-necrotica, sau hemoragia cerebrala.

Prematurii cu risc de retinopatie necesita consult oftalmologic dupa 3-4 saptamani de la nastere apoi controale periodice la 2-3 saptamani pentru evidentierea unor eventuale leziuni ale retinei inca din stadiile incipiente. Una din metodele de tratament pentru retinopatia prematurului (mai putin utilizata din cauza efectelor secundare nedorite) este crioterapia (procedeu de distrugere a zonei afectate din retina prin inghetare). O metoda cu mai putine efecte adverse decat prima, utilizata cu succes in maternitate sau centrele de oftalmologie, este laserul. Dupa operatie, copilul va face controale oftalmologice periodice.

5

**CONSILIUL LOCAL AL MUNICIPIULUI PLOIEȘTI  
COMISIA DE SPECIALITATE NR. 1**



**COMISIA DE BUGET FINANȚE, CONTROL, ADMINISTRAREA DOMENIULUI  
PUBLIC ȘI PRIVAT, STUDII, STRATEGII ȘI PROGNOZE**

**RAPORT**

Comisia a luat în discuție proiectul de hotărâre privind alocarea unei sume de bani din fondul de rezervă bugetară constituit în bugetul local pentru sprijinirea unei persoane fizice aflate în situație de extremă dificultate – copilului Călugăreanu Daria Mihaela

și a emis:

*amîz - favorabil.*

*\* de ~~aprobare~~ propune suma de 40.000 lei*

**PREȘEDINTE,  
Radu Mateescu**

**SECRETAR,  
Gheorghe Sîrbu**

**Data:** 28.09.2011